UNIVERSITÉ CÔTE D'AZUR
FACULTÉ DE MÉDECINE

TUT'ECOS

Cardiologie
SUJET 5: perte de connaissance dans la rue
sans patient
sans geste clinique

Nom du rédacteur : nihal marouk Date de rédaction : 4 décembre 2023

Relecture intra-ou transdisciplinaire :

Situation de départ N° 50, malaise perte de connaissance

Domaine de compétence n°1 (en sélectionner 1 SEUL) : Examen clinique

Domaine de compétence n°2(en sélectionner 1 SEUL) : Stratégie diagnostique

Attendus d'apprentissage de la situation abordée (cf. LISA : Catégorie:Situation de départ NG — LiSA (uness.fr)**):**

1- réaliser un examen cardio-vasculaire et neurologique complet

2- prescrire les examens complémentaires cardiologiques permettant le diagnostic d'une urgence cardiologique devant une syncope d'origine cardiaque

Patient simulé nécessaire à la station : NON

Matériel nécessaire à la station

- Mannequin OUI
- Brancard oui
- Stéthoscope
- Marteau réflexe
- Tensiomètre

Instructions à l'examinateur :

Lorsque l'étudiant ausculte le foyer aortique, l'examinateur lui fait écouter un audio de Souffle rapeux, mésosystolique, au Foyer aortique, irradiant au carotides, avec une abolition du B2

Lorsque l'étudiant ausculte les carotides, l'examinateur lui indique la présence d'un souffle.

Lorsque l'étudiant palpe les mollets, l'examinateur lui indique que le signe du godet est positif

Lorsque l'étudiant ausculte les poumon, l'examinateur lui indique la présence de légers crépitant base.

Lorsque l'étudiant recherche une morsure de la langue, lui indiquer qu'il existe une morsure du bout de la langue

Instructions à l'étudiant

Station sans patient, avec mannequin

Vous êtes interne de garde aux urgences, où Monsieur S. Youssef, un patient de 42 ans qui vous attend dans son box. Il a présenté une perte de connaissance brutale, brève et sans prodrome dans la rue.

Le patient ne prend pas de traitement et n'a pas d'antécédent. Il est originaire du Maroc.

Vous avez **8 minutes** pour :

1. Réaliser un examen physique ciblé sur le mannequin
2. Donner, en justifiant, votre hypothèse et l'examen indispensable pour confirmer votre hypothèse.

UNIVERSITÉ CÔTE D'AZUR
FACULTÉ DE MÉDECINE

TUT'ECOS

Fiche de correction pour l'évaluateur (sans le barème)

	Cocher si fait
Tache 1	
Énonce rechercher des lésions traumatiques secondaires à la perte de connaissance	
Enonce rechercher une morsure de la langue	
Recherche des signes déficitaires neurologiques : - Glasgow - Sensibilité - Motricité - Réflexe ostéotendineux *OK si 2/4*	
Énonce palper l'abdomen à la recherche d'un reflux hépato jugulaire et/ou d'une Turgescence jugulaire (*pour IC droite)*	
Énonce rechercher un signe du godet (*pour IC droite)*	
Recherche une irrégularité de pouls (*pour la FA)*	
Prend la pression artérielle (*recherche hypo ou hypertension*)	
Recherche une hypotension orthostatique	
Réalise une auscultation pulmonaire, bilatérale et symétrique (*recherche IC gauche)*	
Réalise une auscultation cardiaque Énonce les 4 foyers d'auscultation cardiaque (foyer aortique, foyer pulmonaire, foyer tricuspide, et foyer mitral) *fait si 4/4*	
Énonce rechercher une irradiation du souffle (en axillaire, xiphoïdien, rayon de roue, carotidiens, sous-claviculaire gauche) *fait si 2/5*	
Tache 2	
Énonce l'hypothèse d'un rétrécissement aortique responsable d'une syncope d'origine cardiaque	
Enonce la probabilité que le rétrécissement soit serré pour causer la perte de connaissance	
Demande une échographie trans thoracique	
Justifie ETT avec : - Confirmation diag - Evalue sévérité - Evalue retentissement sur FEVG - Recherche une étiologie *OK si 2/4*	
	/40

UNIVERSITÉ CÔTE D'AZUR
FACULTÉ DE MÉDECINE

TUT'ECOS

COMPETENCES GENERIQUES	
APTITUDE A STRUCTURER L'EXAMEN CLINIQUE	2 à 5
APTITUDE A MENER L'EXAMEN CLINIQUE	2 à 5
	Cocher si fait

Fiche de correction avec le barème : non communiqué à l'évaluateur

	Cocher si fait
Tache 1	
Énonce rechercher des lésions traumatiques secondaires à la perte de connaissance	2
Enonce rechercher une morsure de la langue	3
Recherche des signes déficitaires neurologiques : - Glasgow - Sensibilité - Motricité - Réflexe ostéotendineux *OK si 2/4*	5
Énonce palper l'abdomen à la recherche d'un reflux hépato jugulaire et/ou d'une Turgescence jugulaire (*pour IC droite)*	2
Énonce rechercher un signe du godet (*pour IC droite)*	2
Recherche une irrégularité de pouls (*pour la FA)*	3
Prend la pression artérielle (*recherche hypo ou hypertension*)	2
Recherche une hypotension orthostatique	2
Réalise une auscultation pulmonaire, bilatérale et symétrique (*recherche IC gauche)*	3
Réalise une auscultation cardiaque Énonce les 4 foyers d'auscultation cardiaque (foyer aortique, foyer pulmonaire, foyer tricuspide, et foyer mitral) - *fait si 4/4*	4
Énonce rechercher une irradiation du souffle (en axillaire, xiphoïdien, rayon de roue, carotidiens, sous-claviculaire gauche) *fait si 2/5*	2
Tache 2	
Énonce l'hypothèse d'un rétrécissement aortique responsable d'une syncope d'origine cardiaque	5
Enonce la probabilité que le rétrécissement soit serré pour causer la perte de connaissance	2

Demande une échographie trans thoracique	1
Justifie ETT avec : - Confirmation diag - Evalue sévérité - Evalue retentissement sur FEVG - Recherche une étiologie *OK si 2/4*	2
COMPETENCES GENERIQUES	
APTITUDE A STRUCTURER L'EXAMEN CLINIQUE	1 à 5
APTITUDE A MENER L'EXAMEN CLINIQUE	1 à 5
	Total /50

Annexe 1 : Fiches lisa

Malaise/perte de connaissance SDD-050

Situation de départ	
Intitulé	Malaise/perte de connaissance
Famille	Symptômes et signes cliniques

Items de connaissance en rapport	Épilepsie de l'enfant et de l'adulte Hypoglycémie chez l'adulte et l'enfant Malaise, perte de connaissance, crise comitiale chez l'adulte (voir item 105)	Électrocardiogramme : indications et interprétations Arrêt cardio-circulatoire
Items de connaissance reliés, non traités ici	Vertige	
Items de connaissance reliés en general	Addiction à l'alcool Palpitations Troubles de la conduction intracardiaque Électrocardiogramme : indications et interprétations	Fibrillation atriale Syndromes coronariens aigus Valvulopathies

Attendu d'apprentissage dans la famille "Symptômes et signes cliniques"	Domaines	Compétence générique
Organiser son raisonnement et hiérarchiser les hypothèses diagnostiques - familles	Stratégie diagnostique	Réfléxif
Prescrire de manière raisonnée les explorations complémentaires - familles	Stratégie diagnostique	Réfléxif
Expliquer au patient les hypothèses étiologiques et les explorations nécessaires - familles	Annonce	Communicateur
Echanger avec les différents intervenants (soignants - médecins) pour la réalisation des explorations diagnostiques et thérapeutiques - familles	Communication inter-professionelle	Coopérateur

Attendu d'apprentissage spécifique "de la situation abordée"	Domaines	Compétence générique
Caractériser un malaise ou une perte de conaissance à partir de l'interrogatoire, de l'examen clinique du patient et des données des témoins	Entretien/interrogatoire	Clinicien
Réaliser un interrogatoire à la recherche d'une cause iatrogène ou toxique	Entretien/interrogatoire	Clinicien
Réaliser un examen cardio-vasculaire et neurologique complet	Examen Clinique	Clinicien
Faire un test d'hypothension orthostatique	Examen Clinique	Clinicien
Réaliser une glycémie capillaire	Procédure	Clinicien
Réaliser un électrocardiogramme de repos 18 dérivations	Procédure	Clinicien
Différencier une syncope d'origine cardiaque d'une syncope réflexe	Examen Clinique	Clinicien
Prescrire les examens complémentaires cardiologiques permettant le diagnostic d'une urgence cardiologique, devant une syncope cardiaque	Stratégie diagnostique	Réfléxif
Identifier les situations d'urgence nécessitant une hospitalisation en secteur conventionnel ou en soins critiques	Urgence	Clinicien

Attendu d'apprentissage spécifique "Valorisation du stage"	Domaines	Compétence générique
Prescrire et expliquer les examens cardiologiques spécialisés réalisés en seconde ligne dans la prise en charge d'une syncope	Stratégie diagnostique	Réfléxif

Catégorie : Situation de départ NG

Objectif de connaissance	
Identifiant	OIC-233-04-A
Item parent	Valvulopathies
Rang	A
Intitulé	Connaître les signes fonctionnels et l'examen clinique (auscultation) de l'IM, RA, IA, RM
Description	None
Rubrique	Diagnostic positif
Contributeurs	Myriam Akodad, Florence Leclercq
Ordre	4

Rétrécissement aortique : longtemps asymptomatique

- *Signes fonctionnels* : symptômes à l'effort (**dyspnée+++, angor++,** syncope ou lipothymie)
- *Auscultation* : souffle râpeux, méso-systolique, prédominant au foyer aortique, irradiant aux carotides, abolition du B2 (en cas de RA serré)
- **Insuffisance cardiaque gauche** : mauvais pronostic

Objectif de connaissance	
Identifiant	OIC-233-06-A
Item parent	Valvulopathies
Rang	A
Intitulé	Connaître la valeur primordiale de l'échocardiographie dans l'IM, l'IA, le RA et le RM
Description	diagnostic positif, diagnostic du mécanisme et de l'étiologie, diagnostic de sévérité
Rubrique	Examens complémentaires
Contributeurs	Myriam Akodad, Florence Leclercq
Ordre	6

- **L'échographie cardiaque transthoracique** (ETT) est l'examen clef dans l'évaluation des valvulopathies. L'échographie trans-oesophagienne (ETO) est surtout indiquée dans l'évaluation des valvulopathies mitrailles et en cas de suspicion d'endocardite.
- L'échographie a pour but de **confirmer le diagnostic**, apprécier la **sévérité** de la valvulopathie, déterminer son **étiologie**, d'apprécier son **retentissement** et de rechercher **d'autres valvulopathies**.
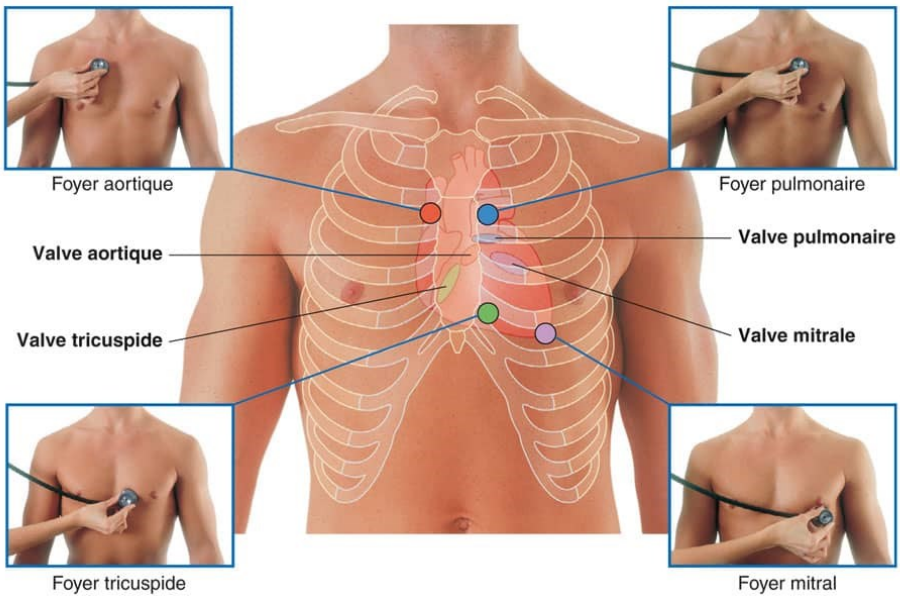
Annexe 2 : foyers d'auscultation cardiaque